

Cirurgía

Patrón morfológico histeroscópico del sistema intrauterino de liberación de Levonorgestrel

Endometrial hysteroscopic morphologic pattern associated with Levonorgestrel intrauterine device

Coloma F, Muñoz M, Costa S, Abad A, Diago V, Micó-Chofré J, Payá V, Rodenas JJ, Terrádez J*, Gilabert-Aguilar J.

Servicio de Ginecología. *Servicio de Anatomía Patológica. Hospital Arnau de Vilanova. Valencia.

Resumen

Objetivo: *El objetivo del estudio es describir la morfología histeroscópica endometrial a los 12 meses de la inserción del sistema intrauterino de liberación de levonorgestrel (LNG-IUD). También se evalúan el patrón de sangrado y la clínica derivada de su uso.*

Material y Métodos: *Estudio prospectivo en el que se incluye a 15 pacientes con menorragia recurrente y refractaria al tratamiento. Se estudió la morfología endometrial por histeroscopia y se insertó un LNG-IUD, para la posterior evaluación a los 12 meses.*

Resultados: *En este trabajo describimos el patrón morfológico histeroscópico característico que se asocia a este dispositivo; destacan la superficie nodular pseudopolipoide, la ausencia de glándulas y la vascularización anormal. Además se detecta, en el seguimiento del patrón de sangrado, una reducción del mismo en 10 de las 15 pacientes.*

Conclusión: *Nuestro estudio describe la morfología histeroscópica endometrial asociada al LNG-IUD, los datos encontrados en la literatura son escasos y no han sido previamente evaluados de forma prospectiva. Estas modificaciones macroscópicas pueden ayudar al mejor conocimiento del mecanismo de acción del LNG-IUD.*

Palabras clave: Levonorgestrel-IUD. ,Menorragia. Histeroscopia.

Summary

Endometrial hysteroscopic morphologic pattern associated with levonorgestrel intrauterine device.

Objective: *This study aims to describe the endometrial hysteroscopic morphology up to 12 months fo-*

Correspondencia: Dr. Juan Gilabert Aguilar

Servicio de Ginecología
Hospital Arnau de Vilanova
C/ San Clemente,12
46015-Valencia
Gilabert_jua@gva.es

llowing insertion of the levonorgestrel intrauterine releasing system (LNG-IUD). Bleeding patterns and clinical performance were also evaluated.

Materials and Methods: 15 patients with refractory recurrent menorrhagia were included in a prospective study. LNG-IUD was inserted and 12 months after the endometrial morphology was evaluated with hysteroscopy.

Results: We describe a characteristic hysteroscopic morphologic pattern associated with this device: nodular surface, abnormal vessels and a regression of endometrial glands. In a follow-up of the bleeding behaviour over 12 months, a reduction of bleeding was achieved in 10 of 14 patients. The degree of satisfaction was high.

Conclusion: Our study describes the endometrial hysteroscopic morphology associated with LNG-IUD, these have been poorly described in the literature and could be useful on phatway local intrauterine changes.

Key words: Levonorgestrel-IUD. Menorrhagia. Hysteroscopy.

INTRODUCCIÓN

LNG-IUD es un método anticonceptivo hormonal intrauterino, consistente en un pequeño dispositivo de polietileno en forma de T (longitud, 32 mm), con un reservorio alrededor de su rama vertical que contiene 52 mg de levonorgestrel. Tras su inserción en el útero el levonorgestrel es liberado a razón de 20 microgramos diarios; consigue concentraciones intrauterinas 1000 veces mayores que con la administración sistémica, evita el primer paso de metabolismo hepático y dado que la absorción sistémica se reduce a un cuarto de la absorción en caso de tratamientos orales, también se reducen sus efectos secundarios sistémicos indeseados.

La acción anticonceptiva y terapéutica del LNG-IUD se debe a los efectos locales del levonorgestrel en la cavidad uterina, principalmente la inhibición de la proliferación endometrial, el espesamiento del moco cervical y la inhibición de la capacitación o de la supervivencia espermática. Su eficacia anticonceptiva dura cinco años.

Gracias a su eficacia en el control de la proliferación endometrial, representa una alternativa terapéutica a los tratamientos quirúrgicos y médicos tradicionales en el manejo de la menorragia idiopática.(1)

Sin embargo, son escasas las descripciones halladas en la literatura respecto a las modificaciones histeroscópicas que dicho dispositivo intrauterino ejerce en el endometrio tras 12 meses de su inserción.

OBJETIVOS

Estudio prospectivo del patrón morfológico histeroscópico endometrial por acción del DIU de levo-

norgestrel durante un año. Así mismo, también se realiza análisis del patrón microscópico histológico y evaluación de la evolución clínica del grupo de pacientes estudiado. Revisión bibliográfica en busca de publicaciones sobre los cambios endometriales por acción del dispositivo intrauterino.

MATERIAL Y METODOS

Se seleccionaron para el estudio 15 mujeres climáticas, (rango:40 - 54 años; media 46,7), sin deseos genésicos, que consultaban en nuestro servicio por menorragia. Se descartó patología orgánica y todas ellas presentaban unas mismas características en la histeroscopia previa a la inserción del DIU, una cavidad uterina regular y libre, en ausencia de patología pre-maligna o maligna intracavitaria.

La metodología seguida ha sido:

En la primera visita se realizó:

Historia Clínica: enfatizando en descartar alteraciones de la coagulación o la toma de tratamientos anticoagulantes; así como cualquier otra medicación que pueda alterar la morfología endometrial.

Exploración clínica de los genitales externos, vagina, cuello uterino y toma de citología cervico-vaginal.

Histeroscopia diagnóstica con CO2 utilizando el insuflador Hysteroflator 1000 (F.M.WIEST KG, Germany), a una presión intrauterina máxima de 100 mmHg y flujo de 10-14 ml/min. Como óptica se utilizó un histeroscopia panorámico 30° tipo Hamou I (Storz, Tuttlingen, Germany), endocámara Telecam pal 20210020 de Storz y la luz fría de Storz; observando la exploración en un monitor Sony en color (Sony, NSW, Australia). Para el almacenaje de las imágenes se utilizaron un magnetoscopio U-MATIC videocassette recorder modelo VO-7630 (Sony, Australia) e impresora

en color Panasonic multi-interface digital video printer modelo NV-MPDY 306 dpi.

Microlegrado endometrial con cánula de Cornier.

Tras estas exploraciones se procede a la colocación del DIU de levonorgestrel Mirena(®) (Schering AG, Berlin, Germany).

Durante el año que duró el estudio las pacientes son controladas telefónicamente para resolver sus posibles dudas.

En la revisión ginecológica al cabo del año se realizó:

Entrevista con la paciente, haciendo hincapié en su patrón de sangrados durante este año: días, cantidad, regularidad y finalmente grado de satisfacción .

Histeroscopia diagnóstica con CO2 de nuevo con el histeroscopio Hamou I (Storz, Tuttlingen, Germany) y el instrumental antes descrito para comprobar la adecuada inserción del dispositivo intrauterino y estudiar el patrón macroscópico endometrial. Toma de fotografías de la superficie endometrial con distintas aproximaciones, para su comparación con las tomadas 12 meses antes.

Microlegrado endometrial con cánula de Cornier para estudiar los cambios en el patrón histológico.

RESULTADOS

Patrón morfológico-histoscópico endometrial: En el estudio histeroscópico previo a la inserción del dispositivo intrauterino todas las pacientes presentaron una cavidad regular, libre y el patrón endometrial fue: secretor en 5 pacientes (33,3%), secretor disfuncional en 3 pacientes (20%), proliferativo en 2 pacientes (13,3%), proliferativo disfuncional en 4 pacientes (26,6%) y 1 paciente mostraba un patrón proliferativo hipotrófico yatrógeno por la toma de anovulatorios (6,6%).

Tras doce meses de exposición al gestágeno emitido por el dispositivo intrauterino, se observan las siguientes características en la cavidad endometrial:

Todas las pacientes presentaron una cavidad regular y bien distendida por la acción del CO2.

El dispositivo estaba normoinserido en 13 de las 15 pacientes estudiadas; de las dos restantes, en una de ellas, se apreció ligeramente descendido, mientras que en la otra se observó la ausencia del mismo (pérdida inadvertida).

Tras la distensión, el dispositivo se encuentra apoyado en la cara posterior, apreciándose una fóvea longitudinal, de aproximadamente 4 por 3 mm. de ancha y profunda, producida por la rama larga del mismo, tanto en la pared anterior, libre, como en la posterior una vez desplazado ligeramente con el histeroscopio (Fig 1).

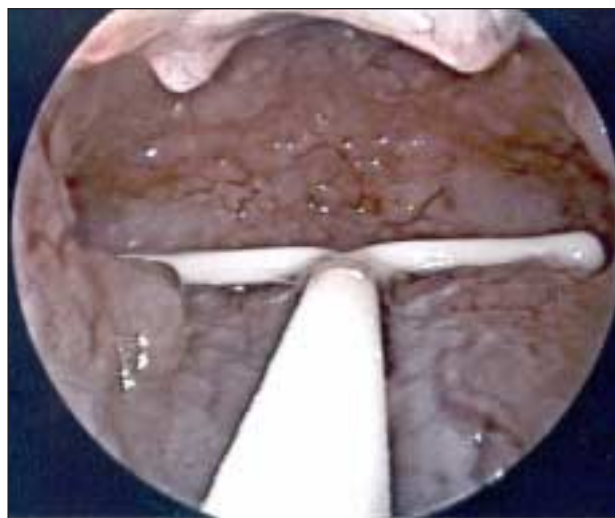


Figura 1

DIU de liberación de Levonorgestrel. Inserción intrauterina.

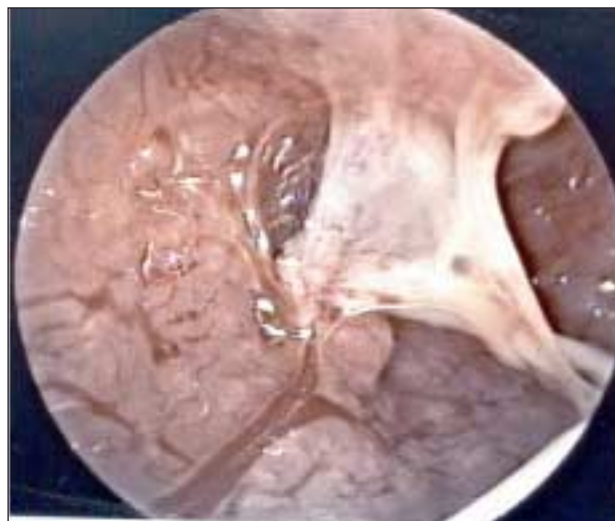

Figura 2

Adherencias muco-endometriales y fibrino-necróticas sobre las ramas cortas del mismo.

Las áreas de apoyo de las ramas del dispositivo, tanto las cortas como la larga van acompañadas de focos fibrino-necróticos que provocan adherencias mucosas, sobre todo en los cuernos, confundiendo al explorador, ya que aparentan su incarceration (Fig 2).

Las pacientes que mantenían algún tipo de manchado (11 de las 15 estudiadas) presentaban una coloración endometrial similar a la de la fase secretora, es decir, ocre pálida.

La superficie era marcadamente irregular, casi nodular y arrosariada, con pseudopólipos esporádicamente diseminados (Fig 3).

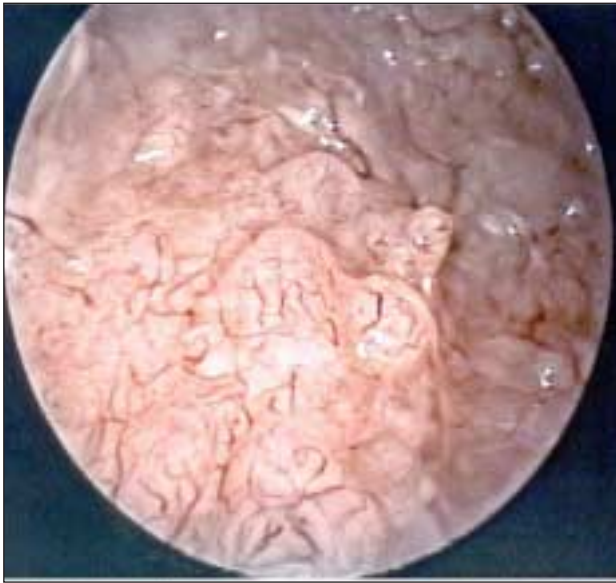


Figura 3

Visión panorámica de la cavidad uterina. Imagen pseudo-polipoide tras doce meses de permanencia del DIU de levonorgestrel.

Se debe destacar la vascularización endometrial, ya que prácticamente todas las imágenes vasculares que apreciamos son anormales. Predominan los calibres finos con trayectos cortos y cortados, con paradas bruscas y microtrombos, sin orientación definida e infinidad de formas (coma, horquilla, tirabuzón etc.) que surcan los pequeños nódulos dando aspecto de material cerebroide.

También existen vasos de mediano y gran calibre, todos con signos anormales, incluyendo lechos vasculares con aspecto francamente parecido al que observamos en las neoplasias, tanto en los patrones pseudohiperplásicos como en los nodulares. Cuando esta vascularización la observamos en un pseudopólipo la imagen puede ser preocupante (Fig 4).

El único diagnóstico diferencial histeroscópico con respecto al patrón neoplásico es el brillo y la translucidez que se presentan en este patrón frente a la matidez y opacidad que ofrece el cáncer.

No se observan glándulas, únicamente pequeños quistes blanquecinos que ayudan a provocar la irregularidad superficial.

Todo este cuadro es mucho menos exuberante en las pacientes con amenorrea permanente (4 de las 15 estudiadas), ya que, al carecer de material descamativo, únicamente mantienen la irregularidad superficial a consecuencia del edema estromal, acompañada, por supuesto, de la anormalidad vascular descrita en el resto.

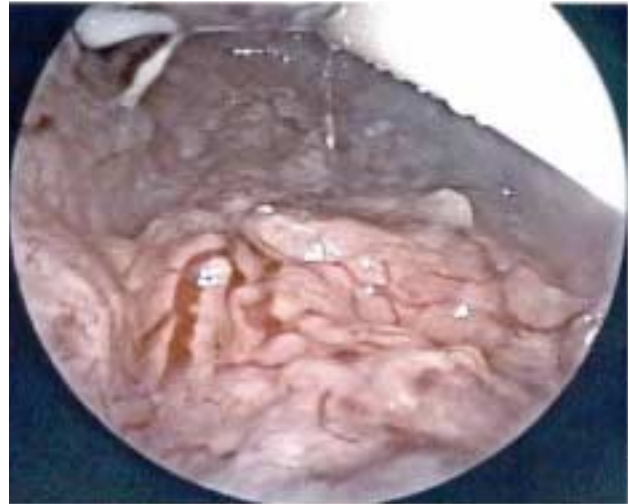

Figura 4

Vascularización aberrante: stops vasculares, tortuosidad y neoangiogénesis.

Morfología microscópica:

El patrón histológico obtenido por microlegrado previamente a la inserción del LNG-DIU fue: endometrio secretor en 4 pacientes, maduración irregular del endometrio 7 pacientes y endometrio proliferativo en 6 casos. Tras un año de tratamiento con LNG-IUS el microlegrado endometrial presentó dos patrones:

- 1.-Patrón decidual. En 10 de los 15 casos se observaba una intensa reacción decidual del estroma similar a la transformación decidual típica del embarazo, junto con un patrón glandular inactivo-atrófico (glándulas de pequeño calibre, inactivas, con revestimiento en monocapa); siendo menos frecuentes las glándulas de aspecto secretor exhausto con dilatación ocasional y presencia de material basófilo en sus luces. No hay desarrollo vascular, observándose vénulas ectásicas. Se detectan acúmulos de leucocitos polimorfonucleares y, ocasionalmente, histiocito-macrófagos con pigmento hemosiderínico.
- 2.-Patrón atrófico. Los cuatro casos restantes muestran glándulas de pequeño calibre de patrón atrófico con revestimiento cuboide en monocapa inmersas en un estroma fusiforme cuyas células muestran ocasionalmente cambios secretores y/o ambiente ligeramente edematoso-mixoide.

Evolución clínica

De las quince pacientes incluídas en el estudio, cinco presentaron mala respuesta clínica y se muestra-

ban insatisfechas: una sufrió sangrado persistente y en la exploración se observó expulsión inadvertida del DIU. Las otras cuatro pacientes refirieron mantenimiento de la metrorragia durante todo el año, insatisfacción y deseo de que el dispositivo intrauterino fuera retirado, por lo que se procedió a su extracción y se realizó tratamiento quirúrgico de la hemorragia disfuncional mediante resección y ablación endometrial por histeroscopia.

Las diez pacientes restantes presentaron un patrón similar de sangrado: los primeros meses refirieron metrorragia en forma de polimenorrea y dolicomenorrea y en los últimos meses presentaron hipo-eumenorrea o amenorrea (39,9% y 26,6% respectivamente). Estas 10 pacientes se mostraban satisfechas y desearon continuar con el tratamiento cuatro años más (tabla 1).

Tres pacientes (20%) presentaron efectos secundarios descritos como: disminución de la libido un caso, otro caso de mareo y náuseas y un tercero de mastodinia intensa.

DISCUSIÓN

El sistema intrauterino de liberación de levonorgestrel, es un método anticonceptivo altamente eficaz, que reduce el sangrado menstrual de forma significativa, por lo que supone una alternativa a la resección endometrial y a la histerectomía en el tratamiento de la menorragia idiopática refractaria al tratamiento médico oral.

Son escasos los estudios publicados acerca de los efectos sobre el endometrio del levonorgestrel. Compararemos nuestros resultados con los de los estudios encontrados tras realizar una búsqueda bibliográfica informática avanzada . No hemos encontrado en la literatura artículos descriptivos específicos sobre el patrón histeroscópico endometrial en portadoras de LNG-IUD.

Brechin (2) expone en su trabajo tres casos clíni-

cos de pacientes con tratamiento con LNG-IUD que presentaban sangrados intermitentes y con histeroscopia se detectaba la presencia de un pólipo endometrial. Este autor recomienda realizar esta técnica para descartar patología intrauterina antes de retirar el dispositivo. En nuestra casuística se evidencia frecuentemente la presencia de pseudopólipos.

Al no disponer de estudios sobre el uso intrauterino del gestágeno, lo comparamos con el implante subdérmico de levonorgestrel (Norplant®). Hickey (3, 4) publica un estudio del patrón histeroscópico morfológico endometrial en pacientes jóvenes portadoras del implante durante un año. Describen características similares: “una superficie endometrial pálida con pequeños pólipos sésiles, una regresión de las glándulas y el estroma endometrial, junto a un aumento de la densidad vascular de patrón neovascular, que no tiene un adecuado soporte y es frágil, provocando dilataciones de los vasos y sangrados irregulares”.

Respecto a la evolución clínica del patrón de sangrados y la satisfacción de las pacientes portadoras del DIU de gestágenos al año, aunque el objetivo de nuestro estudio no es la valoración clínica de este parámetro, hemos observado una reducción del sangrado menstrual tras los primeros tres meses en tan sólo el 13,4% de las pacientes pero con una tendencia a la hipo o amenorrea con el paso del tiempo, de forma que al año sólo el 66,5% de las pacientes presentaron reducción del sangrado.

Estos resultados son ligeramente inferiores a los encontrados en otros estudios que confirman una importante reducción del sangrado menstrual aunque no de forma constante. La cantidad de sangrado se reduce de forma importante tras la inserción del dispositivo y la frecuencia del spotting disminuye en la misma proporción que aumenta la de la amenorrea tras los primeros seis meses (5). Hidalgo (5) presenta como resultados de su estudio una tasa de amenorrea del 44% a los 6 meses y del 50% al año; Istre (6) señala una importante reducción de la pérdida sanguínea a los 12 meses en un 83% de sus pacientes. Römer (7)

Tabla1

Evolución clínica de la menorragia durante el año de estudio

	3meses	6 meses	9 meses	12 meses
Metrorragia	13 (86,6%)	6 (40%)	5 (33,3%)	5 (33,3%)
Eumenorrea	0	4 (26,6%)	2 (13'3%)	1 (6,6%)
Hipomenorrea	1 (6,6%)	4 (26'6%)	5 (33'7%)	5 (33'3%)
Amenorrea	1 (6,6'1%)	1 (6,6'1%)	3 (20%)	4 (26,6%)

recomienda el LNG-IUD para pacientes jóvenes con hipermenorrea refractaria al tratamiento médico, con una tasa de éxito entre el 70-80%.

Histológicamente el patrón más frecuente es la decidualización del estroma con glándulas atróficas inactivas y vénulas ectásicas; estas características coinciden con las descritas por Critchley (8) y Phillips (9), quien concluye que estos hallazgos endometriales son característicos y relativamente constantes, debidos al efecto del progestágeno (atrofia glandular y decidualización estromal) y a la acción mecánica del dispositivo y recomienda a los patólogos familiarizarse con ellos dado el progresivo uso del DIU de levonorgestrel.

En conclusión el presente trabajo aporta por primera vez de forma prospectiva la descripción del patrón morfológico endometrial macroscópico, obtenido a través de la histeroscopia con CO₂. Los resultados indican que las modificaciones morfológicas estructurales del endometrio son altamente indicativas de neogénesis vascular abigarrada e irregularidad seudopolipoide endometrial. Estos hallazgos pueden contribuir al mejor conocimiento del mecanismo de acción del DIU de Levonorgestrel. Estudios posteriores deberán corroborar la posible correlación entre alteraciones morfológicas vasculares endometriales y persistencia del transtorno hemorrágico disfuncional.

BIBLIOGRAFIA:

1. **Sanchez Borrego R, Gómez Martínez MA, Haya Palazuelo J, Martínez Benavides M, Martínez Santos F, Mattos Guillén I, Ruiz Reyna JM.:** Métodos anticonceptivos con sólo gestágenos. Revisión de conjunto. Revista Iberoamericana de Fertilidad 2002; 6:411-422.
2. **Brechin S, Cameron ST, Paterson AM, Williams AR and Critchley HOD.:** Intrauterine polyps-a cause

of unscheduled bleeding in women using the levonorgestrel intrauterine system. Hum Reprod 2000; 15:650-652.

3. **Hickey M, Fraser IS.:** Surface vascularization and endometrial appearance in women with menorrhagia or using levonorgestrel contraceptive implants. Implications for the mechanisms of breakthrough bleeding. Hum Reprod 2002; 17: 2428-2434.
4. **Hickey M, Dwarto D, Fraser IS.:** Precise measurements of intrauterine vascular structures at hysteroscopy in menorrhagia and during Norplant use. Hum Reprod 1998; 13: 3190-3196.
5. **Hidalgo M, Bahamondes L, Perrotti M, Diaz J, Dantas-Monteiro C and Petta C.:** Bleeding patterns and clinical performance of levonorgestrel-releasing intrauterine system (Mirena) up to two years. Contraception 2002; 65: 129-132.
6. **Istre O, Trolle B.:** Treatment of menorrhagia with the levonorgestrel intrauterine system versus endometrial resection. Fertil Steril 2001; 76: 304-309.
7. **Römer T.:** Prospective comparison study of levonorgestrel IUD versus Roller-Ball endometrial ablation in the management of refractory recurrent hypermenorrhoea. Obstet Gynaecol 2000; 90: 27-29.
8. **Critchley HOD, Wang H, Jones RL, Kelly RW, Drudy TA, Gebbie AE, Buckley CH, McNeilly AS and Glasier AF.:** Morphological and functional features of endometrial decidualization following long-term intrauterine levonorgestrel delivery. Hum Reprod 1998; 13: 1218-1224.
9. **Phillips V, Graham CT, Manek S, McCluggage W.:** The effects of the levonorgestrel intrauterine system (Mirena coil) on endometrial morphology. J Clin Pathol 2003; 56: 305-.307

Agradecimientos

El presente trabajo ha sido realizado con la colaboración de la Srtas Amparo Garcia Benlloch(DUE), Laura Mollá LLosá (DUE) y Teresa Almazán (Aux Clínica).